

# ANAIIS

IV CONGRESSO BRASILEIRO SCISAUDE




**IV CONGRESSO BRASILEIRO SCISAUDE**  
PLANEJAMENTO E GESTÃO DA SAÚDE PÚBLICA

**26, 27 E 28 DE OUTUBRO DE 2023**



# ANAIIS

IV CONGRESSO BRASILEIRO SCISAUDE



**IV CONGRESSO BRASILEIRO SCISAUDE**  
PLANEJAMENTO E GESTÃO DA SAÚDE PÚBLICA

**26, 27 E 28 DE OUTUBRO DE 2023**





O conteúdo dos artigos e seus dados em sua forma, correção e confiabilidade são de responsabilidade exclusiva dos autores, inclusive não representam necessariamente a posição oficial do SCISAUDE. Permitido o download da obra e o compartilhamento desde que sejam atribuídos créditos aos autores, mas sem a possibilidade de alterá-la de nenhuma forma ou utilizá-la para fins comerciais.

Todos os manuscritos foram previamente submetidos à avaliação cega pelos pares, membros do Conselho Editorial desta Editora, tendo sido aprovados para a publicação com base em critérios de neutralidade e imparcialidade acadêmica.



#### LICENÇA CREATIVE COMMONS

Os anais do IV CONGRESSO BRASILEIRO SCISAUDE (PLANEJAMENTO E GESTÃO DA SAÚDE PÚBLICA) está licenciado com uma Licença Creative Commons Atribuição-NãoComercial-SemDerivações 4.0 Internacional. (CC BY-NC-ND 4.0). Baseado no trabalho disponível em <https://www.scisaude.com.br/catalogo/anais-de-evento-iv-scisaude/32>

2023 by SCISAUDE

Copyright © SCISAUDE

Copyright do texto © 2023 Os autores

Copyright da edição © 2023 SCISAUDE

Direitos para esta edição cedidos ao SCISAUDE pelos autores.

Open access publication by SCISAUDE



**Editor chefe**

Paulo Sérgio da Paz Silva Filho

**Projeto gráfico**

Lennara Pereira Mota

**Diagramação:**

Paulo Sérgio da Paz Silva Filho

Lennara Pereira Mota

**Revisão:**

Os Autores

**Dados Internacionais de Catalogação na Publicação (CIP)  
(Câmara Brasileira do Livro, SP, Brasil)**

Anais [livro eletrônico] : IV Congresso Brasileiro

SCISAUDE : planejamento e gestão da saúde pública : 26, 27 e 28 de outubro de 2023 / organização Lennara Pereira Mota, Paulo Sérgio da Paz Silva Filho. -- 4. ed. -- Teresina, PI : SCISAUDE, 2023.

PDF

Vários autores.

Bibliografia.

ISBN 978-65-85376-17-4

1. Saúde - Gestão 2. Saúde pública - Congressos
3. Sistema Único de Saúde (Brasil) I. Mota, LennaraPereira. II. Silva Filho, Paulo Sérgio da Paz.


23-180925

CDD-614.09813

**Índices para catálogo sistemático:**

1. Saúde pública: Congressos 614.09813

Tábata Alves da Silva - Bibliotecária - CRB-8/9253

 10.56161/sci.ed.20231110



**EDITORA SCISAUDE**

Teresina – PI – Brasil

scienceesaude@hotmail.com

[www.scisaude.com.br](http://www.scisaude.com.br)



**ORGANIZAÇÃO**  
EDITORA SCISAUDE

**Presidente do IV CONGRESSO BRASILEIRO SCISAUDE  
(PLANEJAMENTO E GESTÃO DA SAÚDE PÚBLICA)**

Lenara Pereira Mota

**Presidente da Comissão Científica do IV CONGRESSO BRASILEIRO  
SCISAUDE (PLANEJAMENTO E GESTÃO DA SAÚDE PÚBLICA)**

Paulo Sérgio da Paz Silva Filho

**MONITORES**

Adeilda da Silva Barbosa  
Alan De Paula Ferreira Barros  
Alanna Mikaella de Araújo Silva  
Alicia Teixeira de Souza  
Allane de Oliveira Menezes  
Ana Carolina da Silva Oliveira  
Ana Júlia de Paula Correia  
Ana Raquel Florindo Mateus Rangel  
Antonia Jéssica de Oliveira Fontenele  
Ariel de Almeida Coelho  
Assucena Tuany de Albuquerque Feliciano  
Beatriz Araújo Arsego  
Camilla Castro Oliveira Sereno  
Cleyton Gomes da Silva  
Cristiano Borges Lopes  
Dayane Dayse de Melo Costa  
Débora Camylle Souza dos Santos  
Erislaine dos Santos Ferreira  
Flávia Farias Bastos  
Gleiciane de Melo Costa  
Heloisa Teixeira Costa  
Jaqueline da Silva Leitão  
Jessica kenha Rodrigues Pereira  
João Vinicius Rebouças  
José Tayllan Fonteles de Lima

José Wellyngton Pereira de Souza  
Júlia Maria de Holanda Raulino  
Julie Mayara da Silva Oliveira  
Laís Almeida Sassi  
Larissa Vitória Gica Moreira  
Leandra Caline dos Santos  
Liliana Maria da Costa Oliveira  
Maria da Silva Soares  
Maria Eduarda de Sousa Borges  
Maria Fernanda Ferreira de Oliveira Fonseca  
Maria Rayana Farias Franco  
Mariana Ingrid da Conceição Almeida Silva  
Mateus Gonzaga Marques  
Miriam Cibele De Lira  
Natalha Pereira de Oliveira  
Natália Rodrigues do Nascimento  
Nycole Kethely Batista Dilson  
Rafael Pereira dos Santos  
Rafaela de Jesus Portugal  
Rayanne Maria da Silva Lima  
Ruth Micaelly Souza Maia  
Thallyta Juliana Pereira da Silva  
Vinicius Bezerra Santos  
Vitória Alves Oliveira  
Vitória de Melo Pontes  
William Rodrigo de Sousa Morais



## AVALIADORES

Alexsander Frederick Viana Do Lago  
Alice santos de oliveira  
Ana Clara Lacerda Cervantes de Carvalho  
Antonio Alves de Fontes Junior  
Antonio Carlos Pereira de Oliveira  
Bárbara de Paula Andrade Torres  
Darley Severino Cardoso  
Dayane Dayse de Melo Costa  
Dayviddy Lucas Magalhães Silva  
Debora Ellen Sousa Costa  
Eduarda Augusto Melo  
Elane da Silva Barbosa  
Elayne da Silva de Oliveira  
Elisane Alves do Nascimento  
Francisco Ronner Andrade da Silva  
Jéssica Luciana dos Santos Pereira  
Joseana Moreira Assis Ribeiro  
Kátia Cristina Barbosa Ferreira  
Leandra Caline dos Santos  
Lennara Pereira Mota

Leonardo Pereira da Silva  
Lucas Evangelista Alves Feijão  
Lucas Pereira Lima da Cruz  
Luiz Cláudio Oliveira Alves de Souza  
Lyana Belém Marinho  
Marcos Garcia Costa Morais  
Mariana Carolini Oliveira Faustino  
Michelle Carvalho Almeida  
Mikaele Monik Rodrigues Inácio da Silva  
Noemia santos de Oliveira Silva  
Paulo Sérgio da Paz Silva Filho  
Priscila de Freitas Sousa  
Rafael Espósito de Lima  
Roberta Maria da Silva Lima  
Simony de Freitas Lavor  
Suellen Aparecida Patricio Pereira  
Tânia Alves Canata Becker  
Thayanne Torres Costa  
Túlio Silva Rosa  
Vilmeyze Larissa de Arruda  
Yroan Paula Landim



# APRESENTAÇÃO DO EVENTO

**O IV CONGRESSO BRASILEIRO SCISAUDE (PLANEJAMENTO E GESTÃO DA SAÚDE PÚBLICA)**, foi promovido pela EDITORA SCISAUDE, somos uma empresa com Cadastro Nacional da Pessoa Jurídica sob N° 46.046.056/0001-88. Atuamos promovendo publicações de report de pós-doutorado, teses, dissertações, monografias, trabalhos de conclusão de curso, artigos científicos e trabalhos de eventos, em formato de Livros científicos (ebooks) voltado a área da saúde, além de promoção de eventos em âmbito nacional. O congresso ocorreu entre os dias 26/10/2023 - 28/10/2023, todos os dias das 16h00 às 20h00, sendo realizado na modalidade online (virtual) com transmissão feita pela plataforma do YouTube.



## SUMÁRIO

<b>RESUMOS SIMPLES.....</b>	<b>13</b>
VIVÊNCIAS DO ESTÁGIO EXTRACURRICULAR DE ENFERMAGEM NO APOIO A INCLUSÃO DE CRIANÇAS NO AMBIENTE ESCOLAR .....	14
URGÊNCIAS E EMERGÊNCIAS MÉDICAS EM CONSULTÓRIOS ODONTOLÓGICOS: REVISÃO INTEGRATIVA .....	15
TRAQUEOSTOMIA DE EMERGÊNCIA POR OBSTRUÇÃO RESPIRATÓRIA EM ANGINA DE LUDWIG .....	17
TELEODONTOLOGIA NA CONTINUIDADE DO ATENDIMENTO ODONTOLÓGICO NA PANDEMIA DE COVID-19.....	19
SUPLEMENTAÇÃO DE MELATONINA E DISTÚRBIOS DO SONO EM CRIANÇAS COM TRANSTORNO DO ESPECTRO AUTISTA.....	21
SELETIVIDADE ALIMENTAR EM CRIANÇAS E ADOLESCENTES COM AUTISMO E CARÊNCIAS DE MICRONUTRIENTES: UMA REVISÃO SISTEMÁTICA.....	23
QUEDAS EM IDOSOS: PREVENÇÃO E MANEJO – UMA REVISÃO INTEGRATIVA .....	25
PRINCIPAIS PREOCUPAÇÕES RELATADAS POR MÃES COM FILHOS DIAGNÓSTICADOS COM ALERGIA À PROTEÍNA DO LEITE DA VACA .....	27
O USO DAS TECNOLOGIAS PARA ENSINO EM SAÚDE .....	29
O IMPACTO DA INTEGRAÇÃO SENSORIAL NO NEURODESENVOLVIMENTO DE CRIANÇAS COM TRANSTORNO DO ESPECTRO AUTISTA.....	31
ÍNDICE EPIDEMIOLÓGICO DA MORTALIDADE GERAL POR NEOPLASIA MALIGNA DO ESTÔMAGO NO BRASIL, NO PERÍODO DE 2011 A 2021.....	33
IMPORTÂNCIA DO SISTEMA ÚNICO DE SAÚDE PARA POPULAÇÃO BRASILEIRA: UMA REVISÃO INTEGRATIVA .....	35
IMPASSES NA REALIZAÇÃO DE UM EVENTO DE EXTENSÃO PELA EQUIPE ORGANIZADORA: RELATO DE EXPERIÊNCIA .....	37
HANSENÍASE NO CEARÁ - DESAFIOS E ESTRATÉGIAS DE PREVENÇÃO .....	39
ESTÁGIO SUPERVISIONADO I NO SETOR DE REGULAÇÃO EM SAÚDE DE UM MUNICÍPIO PERNAMBUCANO: RELATO DE EXPERIÊNCIA.....	41
ESTADO NUTRICIONAL DA GESTANTE E SUA RELAÇÃO COM O DESENVOLVIMENTO DO FETO: UMA REVISÃO .....	43
ENTRE A DEPENDÊNCIA E A AUTONOMIA: UM RELATO DE EXPERIÊNCIA EM UMA INSTITUIÇÃO DE LONGA PERMANÊNCIA .....	45
EFICÁCIA DA MOBILIZAÇÃO MIOFASCIAL NO ALÍVIO DA DOR E FADIGA EM ADULTOS COM FIBROMIALGIA: UMA REVISÃO SISTEMÁTICA .....	47
DISLIPIDEMIA EM COMUNIDADES REMANESCENTES DE QUILOMBO DO SERTÃO PERNAMBUCANO: RESULTADOS PARCIAIS.....	49



<b>VIOLÊNCIA CONTRA MULHER E O ADOECIMENTO MENTAL: UMA REVISÃO NARRATIVA .....</b>	<b>51</b>
<b>TREINAMENTO COGNITIVO COMPUTADORIZADO NA TERAPIA PARA TDAH EM CRIANÇAS: REVISÃO INTEGRATIVA .....</b>	<b>53</b>
<b>TELEODONTOLOGIA NA PRESTAÇÃO DE CUIDADOS ODONTOPEDIÁTRICOS DURANTE A PANDEMIA DE COVID-19 .....</b>	<b>55</b>
<b>SERVIÇO SOCIAL NA SAÚDE: A IMPORTÂNCIA DO ACOMPANHAMENTO FAMILIAR NO HOSPITAL MUNICIPAL DE RONDON DO PARÁ- PARÁ .....</b>	<b>57</b>
<b>RELAÇÃO ENTRE DISBIOSE INTESTINAL E OBESIDADE: UMA REVISÃO DE LITERATURA .....</b>	<b>59</b>
<b>PROCESSO DE ENFERMAGEM APLICADO AO DIAGNÓSTICO DE ERITROBLASTOSE FETAL: UM RELATO DE EXPERIÊNCIA .....</b>	<b>61</b>
<b>PERCEPÇÃO DE DENTISTAS SOBRE A TELEODONTOLOGIA DURANTE A PANDEMIA COVID-19 .....</b>	<b>63</b>
<b>O PAPEL DA FISIOTERAPIA NO TRATAMENTO DA FIBROMIALGIA - UMA REVISÃO DA LITERATURA .....</b>	<b>65</b>
<b>INOVAÇÕES DA TELEODONTOLOGIA NA AMPLIAÇÃO DO ACESSO AOS CUIDADOS DE SAÚDE BUCAL .....</b>	<b>67</b>
<b>ÍNDICE EPIDEMIOLÓGICO DA MORTALIDADE GERAL POR DENGUE HEMORRÁGICA NO NORDESTE BRASILEIRO, ENTRE 2010 E 2021.....</b>	<b>69</b>
<b>IMPLEMENTAÇÃO DE PRÁTICAS INTEGRATIVAS E COMPLEMENTARES NO BRASIL: UMA REVISÃO NARRATIVA .....</b>	<b>71</b>
<b>IMPACTO DOS ALIMENTOS FUNCIONAIS NA REDUÇÃO DA SINTOMATOLOGIA DA FIBROMIALGIA.....</b>	<b>73</b>
<b>HÁBITOS ALIMENTARES POSTERIORES A CIRURGIA BARIÁTRICA: UMA REVISÃO INTEGRATIVA .....</b>	<b>75</b>
<b>ESTADO NUTRICIONAL DE POLICIAIS MILITARES E SUA RELAÇÃO COM DOENÇAS CRÔNICAS .....</b>	<b>77</b>
<b>ESPAÇOS DE LUTA: A IMPORTÂNCIA DAS AÇÕES EM DEFESA DA DESINSTITUCIONALIZAÇÃO DA LOUCURA.....</b>	<b>79</b>
<b>ENTEROPARASIToses EM POPULAÇÃO REMANESCENTE DE QUILOMBO DO SERTÃO PERNAMBUCANO: RESULTADOS PRELIMINARES .....</b>	<b>81</b>
<b>EDUCAÇÃO CONTINUADA COMO FORTALECIMENTO PARA SEGURANÇA DO PACIENTE .....</b>	<b>83</b>
<b>DIAGNÓSTICO E TRATAMENTO CIRÚRGICO DE GRANULOMA PIOGÊNICO – REVISÃO DE LITERATURA .....</b>	<b>85</b>
<b>DESORDENS GASTROINTESTINAIS EM INDIVÍDUOS COM TRANSTORNO DO ESPECTRO AUTISTA (TEA).....</b>	<b>87</b>
<b>DESAFIOS DA VISITA DOMICILIAR.....</b>	<b>89</b>
<b>CONSTRUÇÃO DE SABERES TEÓRICOS E PRÁTICOS EM UNIDADE DE TERAPIA INTENSIVA: UM RELATO DE EXPERIÊNCIA .....</b>	<b>91</b>
<b>CARACTERÍSTICAS CLÍNICAS DO PAPILOMA ESCAMOSO ORAL .....</b>	<b>93</b>



<b>AVANÇO MAXILO-MANDIBULAR EM PACIENTES COM APNEIA OBSTRUTIVA DO SONO – REVISÃO LITERÁRIA.....</b>	<b>95</b>
<b>AUMENTO DOS CASOS DE POLIOMIELITE NO CEARÁ E A REDUÇÃO DA VACINAÇÃO: UMA ANÁLISE .....</b>	<b>97</b>
<b>APRENDENDO A SER DOCENTE: EXPERIÊNCIA NA DISCIPLINA ESTÁGIO A DOCÊNCIA NA GRADUAÇÃO .....</b>	<b>99</b>
<b>APLICAÇÕES BIOLÓGICAS DO SKYRIZI® (RISANQUIZUMABE) EM DOENÇAS AUTOIMUNES .....</b>	<b>101</b>
<b>ANÁLISE DOS INDICADORES DE PAGAMENTO POR DESEMPENHO DO PROGRAMA PREVINE BRASIL: UMA REVISÃO DE LITERATURA.....</b>	<b>103</b>
<b>AÇÕES EDUCATIVAS SOBRE DIABETES E HIPERTENSÃO ARTERIAL EM UMA COMUNIDADE RIBEIRINHA NO PARÁ: RELATO DE EXPERIÊNCIA .....</b>	<b>105</b>
<b>AÇÕES EDUCATIVAS COMO ESTRATÉGIA DE PREVENÇÃO DA TUBERCULOSE PULMONAR: UM RELATO DE EXPERIÊNCIA.....</b>	<b>107</b>
<b>ABORDAGEM CIRÚRGICA CONSERVADORA NO TRATAMENTO DO ADENOMA PLEOMÓRFICO .....</b>	<b>109</b>
<b>A IMPORTÂNCIA DO PRÉ-NATAL REALIZADO PELA EQUIPE MULTIPROFISSIONAL NA ATENÇÃO PRIMÁRIA À SAÚDE .....</b>	<b>111</b>
<b>A IMPORTÂNCIA DA ATENÇÃO PRIMÁRIA À SAÚDE NO CONTROLE DA TUBERCULOSE NO BRASIL.....</b>	<b>113</b>
<b>A ENFERMAGEM NO CUIDADO AO PACIENTE EM HEMODIÁLISE: UMA REVISÃO INTEGRATIVA .....</b>	<b>115</b>
<b>DESAFIOS ENFRENTADOS PELA GESTÃO DA SAÚDE PÚBLICA NO MARANHÃO NO TRATAMENTO DA HANSENÍASE.....</b>	<b>117</b>
<b>CUIDADOS DE ENFERMAGEM AOS RECÉM-NASCIDOS EM USO DE CATETER CENTRAL DE INSERÇÃO PERIFÉRICA: REVISÃO DE LITERATURA.....</b>	<b>119</b>
<b>COMUNICAÇÃO E TOMADA DE DECISÕES COMPARTILHADAS EM CUIDADOS PALIATIVOS.....</b>	<b>121</b>
<b>CARACTERÍSTICAS CLÍNICAS IDENTIFICADAS ATRAVÉS DE EXAMES DE IMAGEM E DEFINIÇÃO DE PROGNÓSTICO EM PACIENTES COM LESÃO MEDULAR: REVISÃO INTEGRATIVA .....</b>	<b>123</b>
<b>TÍTULO: AVALIAÇÃO NUTRICIONAL DE CRIANÇAS PORTADORAS DE TRANSTORNO DO ESPECTRO AUTISTA .....</b>	<b>125</b>
<b>AVALIAÇÃO DA VIGOREXIA E USO DE ANABOLIZANTES EM PRATICANTES DE ACADEMIA .....</b>	<b>127</b>
<b>ATUAÇÃO DO ENFERMEIRO NO CENTRO CIRÚRGICO MEDIANTE AÇÃO ASSISTENCIAL E DE GERENCIAMENTO.....</b>	<b>128</b>
<b>APRENDENDO A CONDUZIR UMA CONSULTA DE PRÉ-NATAL NA GRADUAÇÃO EM ENFERMAGEM: UM RELATO DE EXPERIÊNCIA.....</b>	<b>130</b>
<b>ANSIEDADE NA ERA DIGITAL.....</b>	<b>132</b>
<b>ANÁLISE DOS CASOS DE INTERNAÇÃO POR CÓLERA EM PERNAMBUCO... </b>	<b>134</b>
<b>AÇÕES EDUCATIVAS COMO ESTRATÉGIA DE PREVENÇÃO DO HPV EM UMA ESCOLA DO PARÁ: RELATO DE EXPERIÊNCIA .....</b>	<b>136</b>



<b>ACESSO E RELAÇÃO COM O SERVIÇO PÚBLICO DE SAÚDE DE QUILOMBOLAS EM PERNAMBUCO: RESULTADOS PRELIMINARES .....</b>	<b>138</b>
<b>A IMPORTÂNCIA DOS ATENDIMENTOS EMERGENCIAIS: UMA REVISÃO INTEGRATIVA .....</b>	<b>140</b>
<b>A IMPORTÂNCIA DO DIAGNÓSTICO PRECOCE DO AUTISMO .....</b>	<b>142</b>
<b>A HIPERTENSÃO ARTERIAL SISTÊMICA COMO FATOR DE RISCO PARA O ACIDENTE VASCULAR CEREBRAL .....</b>	<b>144</b>
<b>RESUMOS EXPANDIDO.....</b>	<b>154</b>
<b>GESTÃO DE RISCOS EM SAÚDE PÚBLICA: APRENDIZADOS CRUCIAIS DE EPIDEMIAS E PANDEMIAS .....</b>	<b>155</b>
<b>RELEVÂNCIA DA UTILIZAÇÃO DE FITOTERÁPICOS NA PRÁTICA CLÍNICA ODONTOLÓGICA.....</b>	<b>162</b>
<b>NÍVEL DE ANSIEDADE ENTRE OS DENTISTAS NA PANDEMIA DO COVID-19</b>	<b>168</b>
<b>ACEITAÇÃO DA TELEODONTOLOGIA COMO ALTERNATIVA PARA CONSULTAS ODONTOLÓGICAS DURANTE A PANDEMIA.....</b>	<b>172</b>
<b>A EFICÁCIA DO EXERCÍCIO AQUÁTICO TERAPÊUTICO NA DOR LOMBAR CRÔNICA: REVISÃO INTEGRATIVA.....</b>	<b>176</b>
<b>HEMOGLOBINAS VARIANTES EM INDIVÍDUOS DESCENDENTES DE QUILOMBO EM PERNAMBUCO: RESULTADOS PRELIMINARES .....</b>	<b>182</b>
<b>NOVAS TERAPIAS PARA A SÍNDROME MIELODISPLÁSICA (SMD). .....</b>	<b>188</b>
<b>PROTAGONISMO DA EQUIPE ORGANIZADORA NA ESTRUTURAÇÃO E REALIZAÇÃO DE UM EVENTO DE EXTENSÃO .....</b>	<b>193</b>
<b>TEOR DE SÓDIO NOS ALIMENTOS MAIS CONSUMIDOS PELO PÚBLICO INFANTIL: UMA REVISÃO INTEGRATIVA.....</b>	<b>198</b>
<b>ESTRATÉGIAS PSICOLÓGICAS E NUTRICIONAL PARA MUDANÇA DE COMPORTAMENTO ALIMENTAR: UMA REVISÃO DE LITERATURA.....</b>	<b>204</b>
<b>IMPACTO DA PANDEMIA DO COVID-19 NA PRÁTICA ODONTOLÓGICA .....</b>	<b>209</b>
<b>IMPACTO ECONÔMICO DA PANDEMIA DO COVID-19 NA PRÁTICA ODONTOLÓGICA .....</b>	<b>214</b>
<b>CARCINOMA DE CÉLULAS ESCAMOSAS ORAL EM LOCALIZAÇÃO POUCO USUAL: RELATO DE CASO E REVISÃO DE LITERATURA.....</b>	<b>219</b>
<b>EFEITOS DO EXERCÍCIO NO MANEJO DA DOR EM PACIENTES COM OSTEOARTRITE DE JOELHO: UMA REVISÃO INTEGRATIVA.....</b>	<b>228</b>
<b>FREQUÊNCIA E CLASSIFICAÇÃO SANGUÍNEA EM DESCENDENTES DE QUILOMBO EM PERNAMBUCO: RESULTADOS PRELIMINARES .....</b>	<b>236</b>
<b>FATORES INDICATIVOS DO INFARTO AGUDO DO MIOCÁRDIO EM JOVENS .....</b>	<b>242</b>
<b>TECNOLOGIA NA EXTENSÃO: APRENDIZADO COM AS DIFICULDADES-RELATO DE EXPERIÊNCIA .....</b>	<b>247</b>
<b>AValiação DA INFLUÊNCIA DE ALTERAÇÕES NA MICROBIOTA HUMANA NO DESENVOLVIMENTO DA DOENÇA DE ALZHEIMER: UMA REVISÃO INTEGRATIVA .....</b>	<b>252</b>



# CARCINOMA DE CÉLULAS ESCAMOSAS ORAL EM LOCALIZAÇÃO POUCO USUAL: RELATO DE CASO E REVISÃO DE LITERATURA.

**Andreza Albuquerque da Silva** - Cirurgiã Dentista, aluna do curso de Especialização em Saúde Pública Oral/UFPB; **Helder Domiciano Dantas Martins** – Mestrando em Odontologia PPGO/UFPB; **Paulo Rogerio Ferreti Bonan** – Professor DCOS/CCS/UFPB; **Cláudia Roberta Leite Vieira de Figueiredo** – Professora DCOS/CCS/UFPB.

doi<sup>®</sup> 10.56161/sci.ed.2023111001

## RESUMO

O carcinoma de células escamosas (CCE) da cavidade oral é uma neoplasia maligna que tem maior incidência em homens acima de quarenta anos, estando comumente associado a fatores de risco como o tabaco e o etilismo. **Objetivo:** Relatar um caso clínico de um carcinoma de células escamosas em uma localização não usual, no intuito de orientar os dentistas na conduta a ser adotada para que os pacientes tenham melhor prognóstico, além de esclarecer profissionais de saúde que apresentam dificuldades no estabelecimento de diagnósticos de câncer. **Método:** Relato de caso e revisão de literatura. **Resultados e Conclusão:** O tumor apresentou evolução rápida, atingindo cerca de 2cm de diâmetro em 3 meses, mas um diagnóstico precoce teria possibilitado um tratamento menos agressivo e um melhor prognóstico. **Palavras Chaves:** Carcinoma oral; Câncer de boca; Oncogênese oral, Carcinoma de células escamosas.

## INTRODUÇÃO

O câncer de boca é uma doença multifatorial, variando em sua apresentação clínica, de região para região, em parte devido a hábitos da população, diferença socioeconômica, etnia, educação, alimentação entre outros<sup>1</sup>.

O Carcinoma de células escamosas é a neoplasia maligna mais frequente, dentre todos os tipos de câncer de boca, sendo usualmente encontrado em adultos acima de 61 anos, que apresentam por hábitos, fatores de riscos como o tabagismo e o etilismo, além da radiação solar para o câncer de lábios, sendo pouco observado em jovens. Sua localização mais comum é língua e lábio inferior, sendo o assoalho de boca e a área retromolar, locais menos comuns<sup>2,3</sup>.

O aspecto clínico geralmente encontrado é uma lesão ulcerada, com bordas endurecidas, de crescimento rápido, não apenas se limitando ao tecido mole e atingindo o tecido duro. Quando há linfonodos palpáveis, eles são usualmente fixos e indolores.

Uma grande dificuldade no tratamento da lesão se deve ao diagnóstico tardio, seja pela demora do paciente em procurar atendimento odontológico, seja pela falta de qualificação de



alguns cirurgiões dentistas no diagnóstico ou encaminhamento para a área de estomatologia, fazendo algumas vezes abordagens inadequadas<sup>5,9</sup>.

Entre os fatores de risco para o desenvolvimento da lesão, o tabaco continua sendo um dos principais, e estudos feitos em importantes serviços de cabeça e pescoço mostram que cerca de 35% de pacientes com câncer de boca, e cerca de 48% com tumores de orofaringe na apresentam hábito de fumar, podendo fumar até 40 cigarros por dia, sendo que apenas por volta de 20% de indivíduos com CCE de boca e cerca de 16% de CCE de orofaringe não relataram o consumo do tabaco<sup>5,8</sup>.

Estudos também relatam que cerca 36% dos pacientes com CCE de boca e 60% dos pacientes com CCE de orofaringe relatam o etilismo como hábito, sendo amplamente aceito que o consumo do álcool em conjunto com o tabaco potencializa a ocorrência da lesão<sup>5,6,8</sup>.

No entanto, pacientes que tenham casos na família de algum tipo de câncer, também podem desenvolver o carcinoma de células escamosas oral, estando ou não associado ao álcool e ao fumo<sup>5,6</sup>.

O diagnóstico inicial é feito no exame clínico, onde deve-se estar atento para a presença de lesões com potencial de malignidade. As lesões potencialmente malignas apresentam características específicas como áreas leucoplásicas, eritroplásicas e eritroleucoplásicas, ainda não consideradas malignas devido ao seu comportamento e quadro clínico ainda apresentar normalidade tecidual, mas se os fatores de risco não forem retirados, como por exemplo, o fumo, o etilismo ou exposição solar, haverá a oncogênese, com malignização da lesão<sup>9</sup>.

A principal característica do câncer de boca inicial é a ausência de dor, porém em casos mais avançados, 43% podem sentir dor<sup>10</sup>.

A identificação das LPM é de fundamental importância, pois através delas o profissional analisa se, clinicamente, já evidências ou não de um processo de malignização, além de poder executar um diagnóstico precoce, possibilitando um tratamento menos agressivo. Entretanto, a maioria dos pacientes é diagnosticada de forma tardia<sup>9</sup>.

Em uma pesquisa realizada no estado de Alagoas (Brasil), pelo serviço de cirurgia de cabeça e pescoço, foi utilizado um questionário individual com perguntas pré-determinadas para analisar se o diagnóstico foi feito precocemente, ou foi um diagnóstico tardio. O resultado da pesquisa mostrou que 78,4% dos pacientes da amostra apresentaram tumores de boca no estágio avançado - estágio III e IV, onde, dentre os profissionais de saúde, os médicos, com maior frequência que os dentistas, encaminharam os pacientes para centros de referência, mas quase sempre em estágios avançados. Os encaminhamentos dos tumores em estágio precoce aconteceram em apenas 20,3% dos casos<sup>3,8</sup>.



Cerca de 41,9% dos pacientes da amostra tinham conhecimento da lesão, porém só procuraram a unidade de saúde quando esta passou a incomodá-los. O tipo de tumor maligno, prevalente em 100% dos casos nessa pesquisa, segundo o exame histológico das lesões, foi o carcinoma espinocelular<sup>3,8</sup>.

Mesmo o Brasil apresentando dados de estudos que mostram que os tumores malignos de boca são diagnosticados em estágios avançados, os motivos pela espera na procura do tratamento são vários, onde muito relatam que os pacientes acreditam que as lesões em boca não estariam relacionadas ao câncer, se automedicando ou esperando por uma cura espontânea. Há também casos de diagnósticos errôneos pelos profissionais de saúde, ou mesmo a impossibilidade de acesso às unidades de saúde, gerando uma falta de interesse ou desistência de buscar atendimento.

O tratamento do carcinoma de células escamosas de boca pode ser isoladamente cirúrgico, ou associado a radioterapia e quimioterapia. As cirurgias invasivas necessitam da intervenção do cirurgião de cabeça e pescoço, após a biópsia incisional, que confirma o diagnóstico histopatológico. Os pacientes que precisam da radioterapia necessitam de um acompanhamento dentário adequado, pois podem surgir cáries, fraturas, infecções orais e sistêmicas, além de perda gustativa e redução do fluxo salivar. Contudo, o prognóstico ainda se torna fator decisivo para a conduta terapêutica: quanto mais precoce o diagnóstico, menos invasivo o tratamento<sup>8,12</sup>.

Consequências orais são vistas após a radioterapia, como consequência da diminuição da circulação vascular local, e danos dentários afetando esmalte, dentina e polpa.

Devido a essas alterações, é comum a ocorrência de cáries e queixas de xerostomia, devido a mudanças na composição da saliva e diminuição do fluxo<sup>14</sup>. Essas modificações ocorrem em decorrência de alterações nas glândulas salivares ocasionando, além da hipossalivação, a diminuição do PH da saliva.

Os sinais observados nos tecidos moles incluem língua fissurada, mucosa ressecada, infecções bacterianas, virais e fúngicas, como queilite angular e candidose<sup>14,17</sup>.

Em concomitância com a radioterapia, a quimioterapia é utilizada para destruição das células do tumor e células circulantes, para evitar a disseminação metastática, mas seus efeitos colaterais são muito nocivos aos pacientes.

Os bisfosfonatos, usualmente prescritos como terapia adjuvante para evitar metástases ósseas, podem dificultar a cicatrização de exodontias e cirurgias locais, além de provocar casos de osteonecrose<sup>15</sup>.



## RELATO DE CASO

Paciente do gênero masculino, leucoderma, 65 anos de idade, residente em João Pessoa, apresentou-se no Centro de Especialidades Odontológicas (CEO) no Bairro da Torre em João Pessoa/PB no setor da Urgência, relatando um volume indolor na região dos elementos 47 e 44, com 4 meses de evolução.

O paciente revelou ser tabagista e etilista, mas no histórico familiar não recordava casos de câncer em parentes próximos. No exame clínico intraoral, observou-se um tumor de 2cm de diâmetro localizado no rebordo alveolar inferior posterior, com superfície leucoeritroplásica, ulcerada, apresentando bordas fixas e endurecidas (Figura 1). O diagnóstico clínico foi de carcinoma de células escamosas.

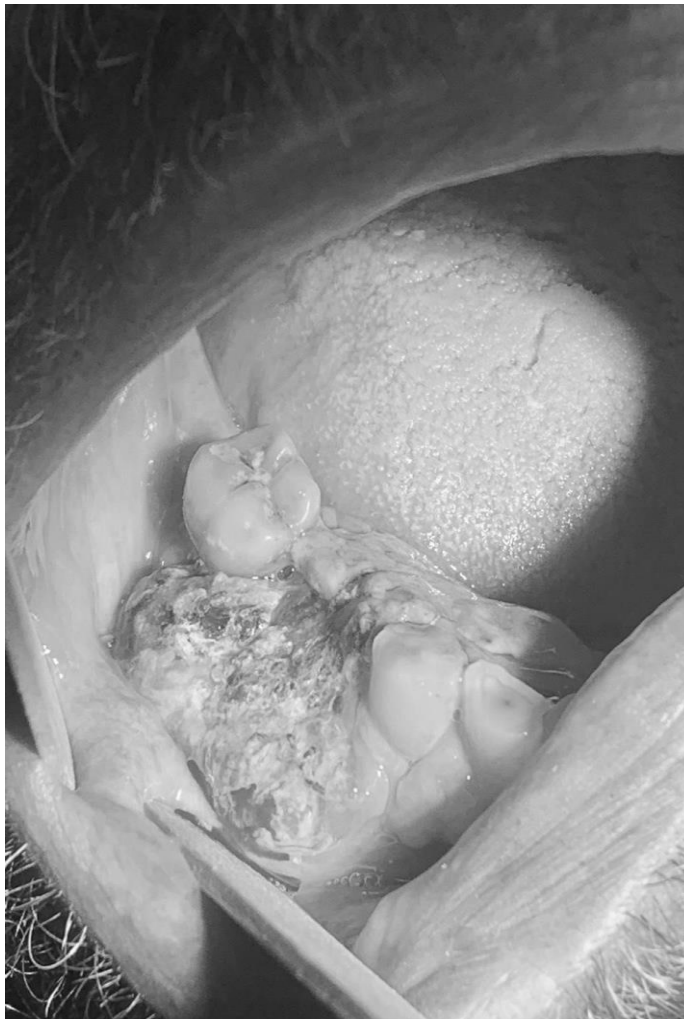

Figura 1.

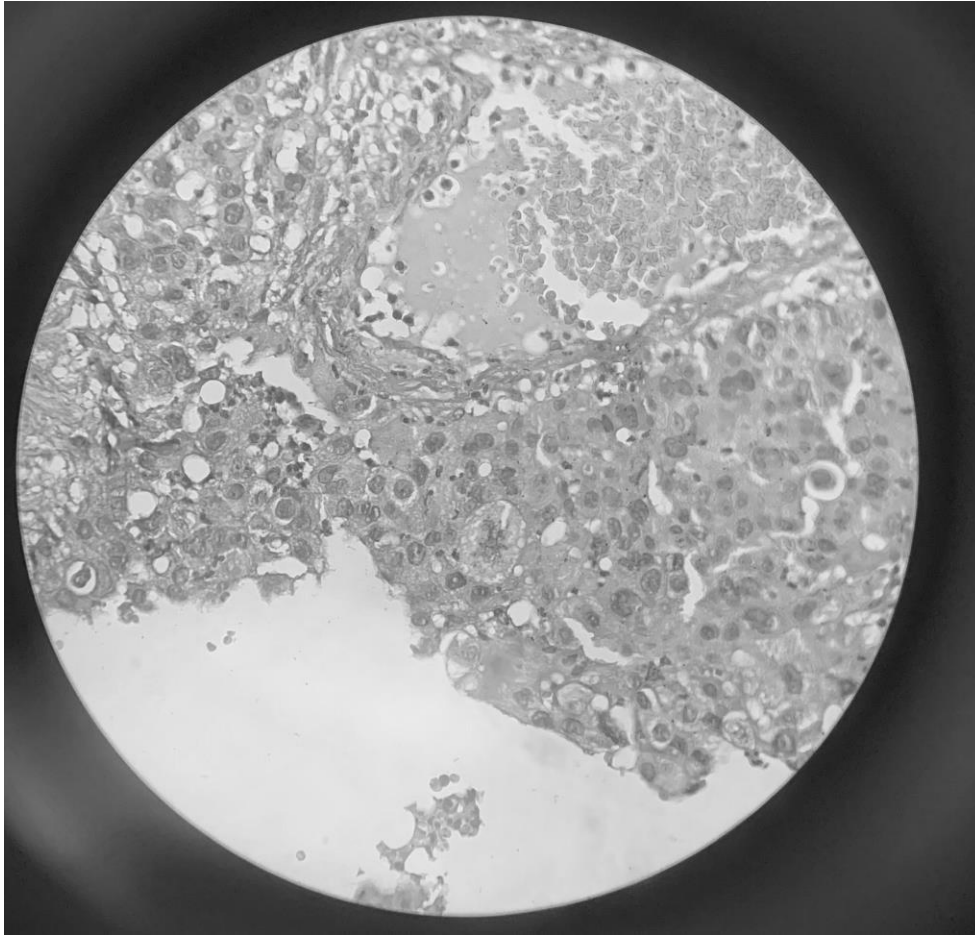


Figura 2

A conduta realizada foi a biópsia incisional, e o material obtido foi enviado para análise histopatológica, a qual evidenciou proliferação de células neoplásicas epiteliais arranjadas em lençóis, com mitoses evidentes, e sem ceratinização individual ou pérolas de ceratina, confirmando se tratar de Carcinoma de Células Escamosas, de grau intermediário (Figura 2).

O paciente foi encaminhado para o Hospital Napoleão Laureano para o tratamento oncológico, com possibilidade de sessões de quimio e radioterapia.

## DISCUSSÃO

Segundo vasta literatura pertinente, o carcinoma de células escamosas oral é uma neoplasia maligna epitelial que tem como perfil mais comum, homens, leucodermas, tabagistas, etilistas, com baixa escolaridade e faixa etária superior a 50 anos<sup>16,18</sup>.



No caso apresentado, o paciente era do sexo masculino, leucoderma, de 65 anos de idade, e relatou que fazia uso habitual de álcool e tabaco. Apresentava, no exame intraoral, lesão de cerca de dois centímetros, com superfície leucoplásica, em parte eritroplásica e com ulceração, o que está amplamente de acordo com a literatura pertinente ao assunto, com relação às características clínicas e comportamento do carcinoma de células escamosas em boca<sup>9,19</sup>.

Entretanto, a localização em rebordo alveolar não é a mais citada para a lesão, já que o tumor é mais comumente encontrado em lábios, língua e assoalho lingual.

A remoção parcial do tecido neoplásico foi feita no próprio CEO, por um estomatologista, e a peça encaminhada para o laboratório para o exame histopatológico. O paciente também foi encaminhado para realizar exames radiográficos, que revelaram destruição óssea na área da lesão.

Com o diagnóstico de carcinoma de células escamosas, o paciente foi encaminhado para a terapia oncológica num hospital de referência (Hospital Napoleão Laureano, em João Pessoa/PB), com possibilidade de sessões de quimioterapia e radioterapia, em virtude das condições clínicas e radiográficas da lesão.<sup>12,20</sup>

O paciente foi orientado com relação a mudança de hábitos, bem como foi recomendado tratamento odontológico para evitar/minimizar complicações orais advindas da radiação e/ou quimioterapia.<sup>13,21</sup>

Apesar da conduta adequadamente abordada, e da urgência do estomatologista do CEO em encaminhar o paciente para terapêutica oncológica, o diagnóstico poderia ter sido feito nas Unidades Básicas de Saúde (UBS) pelos cirurgiões dentistas e médicos que examinaram o paciente anteriormente, proporcionando um diagnóstico precoce para a lesão, com possibilidade de melhor prognóstico e maior sobrevida para o paciente<sup>7,12</sup>.



## REFERÊNCIAS

Brener S, Jeunon FA, Barbosa AA, Grandinetti H de AM. Carcinoma de células escamosas bucal: uma revisão de literatura entre o perfil do paciente, estadiamento clínico e tratamento proposto. *Revista Brasileira de Cancerologia*. 2007 Mar 30;53(1):63–9.

Anjos Hora IA, Pinto L, Souza L, Freitas R. Estudo epidemiológico do carcinoma epidermóide de boca no estado de Sergipe. *Brazilian Dental Science*. 2010 Aug 12;6(2).

Deusdedit MB, Telles PJ, Cruz AF, Lacerda JCT de, Resende RG. Análise da prevalência de carcinoma de células escamosas da cavidade bucal no Serviço de Estomatologia do Hospital Metropolitano Odilon Behrens em Belo Horizonte, Minas Gerais. *Arquivos em Odontologia* [Internet]. 2016;52(4). Available from: [https://periodicos.ufmg.br/index.php/arquivoemodontologia/article/view](https://periodicos.ufmg.br/index.php/arquivoemodontologia/article/view/3714)

/3714

Neville B. *Patologia Oral e Maxilofacial*. London: Elsevier Health Sciences Brazil; 2011.

Luiz C, Oliveira, Santos, De Medeiros Batista O, Cristina M, Cangussu T. Characterization of oral cancer diagnostic delay in the state of Alagoas Caracterização do diagnóstico tardio do câncer de boca no estado de Alagoas. *Brazilian Journal of otorhinolaryngology* [Internet]. 76(4). Available from: <https://www.scielo.br/j/bjorl/a/CdBpdKTbRWWgYrTjb7dyCNH/?format=pdf&lang=pt>

Dedivitis RA, França CM, Mafra ACB, Guimarães FT, Guimarães AV. Características clínico-epidemiológicas no carcinoma espinocelular de boca e orofaringe. *Revista Brasileira de Otorrinolaringologia* [Internet]. 2004 Jan;70(1):35–40. Available from: <https://www.scielo.br/j/rboto/a/gfwsFyNsKWKCLZDMrqYBQTm/?format=pdf&lang=pt>

Epidemiologic Study of Squamous Cell Carcinoma of the Mouth and Oropharynx [Internet]. [arquivosdeorl.org.br](http://arquivosdeorl.org.br). [cited 2023 May 28]. Available from: [https://arquivosdeorl.org.br//conteudo/acervo\\_port.asp?id=439](https://arquivosdeorl.org.br//conteudo/acervo_port.asp?id=439)

Teixeira AKM, Almeida MEL de, Holanda ME, Sousa FB, Almeida PC de. Carcinoma Espinocelular da Cavidade Bucal: um Estudo Epidemiológico na Santa Casa de Misericórdia de Fortaleza. *Revista Brasileira de Cancerologia* [Internet]. 2009 Sep 30 [cited 2022 Jun 2];55(3):229–36. Available from: <https://rbc.inca.gov.br/index.php/revista/article/view/1612/956>

Maria S. Leucoplasia oral em paciente usuário crônico de Cannabis Sativa: relato de caso. *Ufcgedubr* [Internet]. 2017 [cited 2023 May 28]; Available from: <http://dspace.sti.ufcg.edu.br:8080/jspui/handle/riufcg/24932>

Haya-Fernández M, Bagán J, Murillo-Cortés J, Poveda-Roda R, Calabuig C. The prevalence of oral leukoplakia in 138 patients with oral squamous cell carcinoma. *Oral Diseases*. 2004 Nov;10(6):346–8.

Coca-Pelaz A, Takes RP, Hutcheson K, Saba NF, Haigentz M, Bradford CR, et al. Head and Neck Cancer: A Review of the Impact of Treatment Delay on Outcome. *Advances in Therapy* [Internet]. 2018 Feb 1;35(2):153–60. Available from: <https://pubmed.ncbi.nlm.nih.gov/29396681/#:~:text=Delay%20between%20the>



%20initial%20symptoms%2C%20diagnosis%2C%20and%20the

Alvarenga ML, Couto MG, Ribeiro A de O, Milagres RCM, Messoria MR, Kawata LT. Avaliação do conhecimento dos cirurgiões-dentistas quanto ao câncer bucal. RFO UPF [Internet]. 2012 Apr 1 [cited 2023 May 28];17(1):31–5. Available from:

[http://revodonto.bvsalud.org/scielo.php?script=sci\\_arttext&pid=S1413-40122012000100006](http://revodonto.bvsalud.org/scielo.php?script=sci_arttext&pid=S1413-40122012000100006)

Palmier NR, Ribeiro ACP, Fonsêca JM, Salvajoli JV, Vargas PA, Lopes MA, et al. Radiation-related caries assessment through the International Caries Detection and Assessment System and the Post-Radiation Dental Index. Oral Surgery, Oral Medicine, Oral Pathology and Oral Radiology [Internet]. 2017 Dec 1 [cited 2022 Apr 26];124(6):542–7. Available from: [https://www.oooojournal.net/article/S2212-4403\(17\)31037-4/fulltext](https://www.oooojournal.net/article/S2212-4403(17)31037-4/fulltext)

1. Alves YB, Silva PCH da, Carvalho GG de, Caldas JMP, Veloso HHP. Impact of radiotherapy to the head and neck region on the oral condition. Research, Society and Development [Internet]. 2020 Sep 28 [cited 2023 May 28];9(10):e3299108753–3. Available

from: <https://rsdjournal.org/index.php/rsd/article/view/8753> Murphy BA, Deng J. Advances in Supportive Care for Late Effects of Head and Neck Cancer. Journal of Clinical Oncology. 2015 Oct 10;33(29):3314–21.

Marcelino VC da S, Stefanini AR, Lucia MBI de, Fabris AL da S, Simonato LE. Or 10. Tratamento Cirúrgico de Carcinoma Espinocelular em Lábio – Relato de Caso. ARCHIVES OF HEALTH INVESTIGATION [Internet]. 2016 Dec 14

[cited 2023 May 28];5. Available from:

<https://archhealthinvestigation.emnuvens.com.br/ArcHI/article/view/1867>

Guebur MI, Rapoport A, Sassi LM, Oliveira BV de, Pereira JCG, Ramos GHA. Alterações do fluxo salivar total não estimulado em pacientes portadores de carcinoma espinocelular de boca e orofaringe submetidos à radioterapia por hiperfracionamento. Revista Brasileira de Cancerologia [Internet]. 2004 Jun 30 [cited 2023 May 28];50(2):103–8. Available from: <https://rbc.inca.gov.br/index.php/revista/article/view/2043>

[UNESP] M Lira Marcela, [UNESP] F Diurianne Caroline Campos, [UNESP] C Alvimar Lima de, [UNESP] S Ana Maria Pires, [UNESP] A Sandra Maria Herondina Coelho Ávila de. Carcinoma escamoso oral: análise retrospectiva de 185 casos. Revista Odontológica de Araçatuba [Internet]. 2010 [cited 2023 May 28]; Available from: <https://repositorio.unesp.br/handle/11449/133594>

Limeira FIR, Maia INL, Barbosa KGN, Bento PM, Figueiredo RL de Q. CONHECIMENTOS E ATITUDES DE CIRURGIÕES-DENTISTAS FRENTE

AO CÂNCER BUCAL. Odontologia Clínico-Científica (Online) [Internet]. 2015 Dec 1 [cited 2023 May 28];14(4):835–40. Available from:

[http://revodonto.bvsalud.org/scielo.php?script=sci\\_abstract&pid=S1677-38882015000400011&lng=en&nrm=iso&tlng=pt](http://revodonto.bvsalud.org/scielo.php?script=sci_abstract&pid=S1677-38882015000400011&lng=en&nrm=iso&tlng=pt)



Santos IV, Alves TDB, Falcão MML, Freitas VS. O papel do cirurgião-dentista em relação ao câncer de boca. *Odontologia Clínico-Científica (Online)* [Internet]. 2011

Sep 1;10(3):207–10.

Available

from:

[http://revodonto.bvsalud.org/scielo.php?script=sci\\_arttext&pid=S1677-38882011000300003](http://revodonto.bvsalud.org/scielo.php?script=sci_arttext&pid=S1677-38882011000300003)

Vidal AK de L, Revoredo ECV. Radioterapia em tumores de boca. *Odontologia Clínico-Científica (Online)* [Internet]. 2010 Dec 1 [cited 2023 May 28];9(4):295–

Available from: [http://revodonto.bvsalud.org/scielo.php?pid=S1677-38882010000400003&script=sci\\_abstract](http://revodonto.bvsalud.org/scielo.php?pid=S1677-38882010000400003&script=sci_abstract)